

のびやか



「整形外科から」特集号

青い鳥医療福祉センター リハビリテーション科長 栗田 和洋

手術について

診察中、手術に話しがおよぶと、子供たちは泣いて怖がり、ご両親の顔を見ると、ほとんどの方が、「手術無しで何とかならないか」という表情をみせる場合がほとんどです。手術を避けたいのは当たり前です。しかし、立場上、そこで黙っているわけにはいきません。ここでは手術について少しでも知ってもらい、勧められた時に拒絶することなく受けとめ、治療の1選択肢として考えてもらえれば、との思いで当センターで行っている手術について紹介させていただきます。

当センターは脳性麻痺をはじめ二分脊椎やそのほかの四肢関節の変形に対して手術を行っています。まず、一番多い脳性麻痺のお子さんに行っている手術について述べていきます。手術の目的はその麻痺の部位や程度により本当に様々ですが、主なものは股関節亜脱臼の整復、下肢変形の矯正や筋緊張の緩和です。

【股関節亜脱臼】

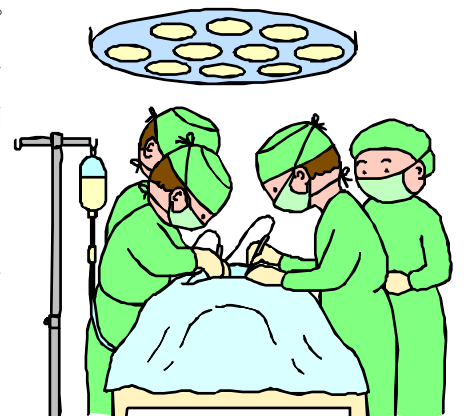股関節亜脱臼は下肢の筋緊張が亢進した脳性麻痺児にかなり頻繁に見られます。進行して脱臼してしまうと股関節の運動制限が生じて、運動発達の足かせになる、安定した座位を保てなくなるなどの悪い影響を及ぼします。さらに何割かに股関節痛が出

のびやか32号(H18年4月)掲載

現することが危惧されます。脱臼に至らない場合でも将来、股関節痛を生じる可能性があります。早期の亜脱臼であれば比較的負担の少ない筋肉や腱の手術で対処が可能であるため、早期の手術を勧めています。亜脱臼は歩行可能なお子さんから座ることもできないお子さんにも起こりますから、いろいろな重症度のお子さんを手術対象としています。手術のときは、当センターの肢体不自由児棟のなのはな棟に入所してもらいます。術後3週間は両股関節外転ギプスで固定された後、股関節外転装具に変更して数ヵ月間装着します。

【下肢変形の矯正や筋緊張の緩和】

筋緊張や関節変形が、立つことや歩くことの訓練の妨げとなり、なかなか上達しない場合も手術を勧めています。このような場合に、当センターでは「多部位同時手術」といって一度の手術で股関節、膝関節、足部にアプローチします。術後3週間は、両股関節外転ギプスで固定し、その後に股関節外転装具や短下肢装具に変更し



て機能訓練を進めていきます。入所期間は3~6カ月間としています。機能訓練は立つこと、歩くことの理学療法以外にも、座位能力向上による上肢機能の改善が期待できるので作業療法も行っています。

と、簡単ですが、当センターの手術について述べました。次の号では、もう少し立ち入ったことを述べていきます。

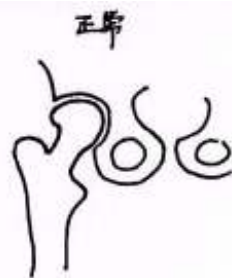脳性麻痺児の股関節手術について

のびやか33号(H18年7月)掲載

先回の股関節亜脱臼の治療の中で、早期の亜脱臼であれば比較的負担の少ない筋肉や腱の手術で対処が可能、と書きましたが、今回は、そのことについて書こうと思います。

まず、股関節の構造を解説します。これはわかりにくいとは思いますが辛抱して読んで下さい。

股関節は下腹部にある骨盤という骨と大腿骨の間にあります。大腿骨の上の部分にピンポン球のような丸い部分(大腿骨頭といいます)があり、骨盤側にちょうどそれが半分ほど入る丸いおちょこのような器(臼蓋といいます)があると考えてください。その器の中で球がくるくる回りながら関節は動くこととなります。正常な状態では大腿骨頭は臼蓋とサイズや形が適合しておりピッタリと密着しています。無理に引き離そうと思っても吸盤のような原理で密着して外れないような力も生じます。加えて、二つの骨は関節包という丈夫な袋や靭帯という糸を束ねたような丈夫な組織でつながっています。周りには多くの筋肉が存在してその構造を補強しています。



要するに脱臼しないような骨の形と、骨同士をつなぐものがあり動きを保ったまましっかりと身体を支える構造として機能しています。

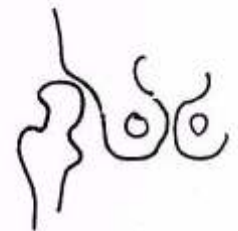
先天性股関節脱臼とって、生まれた時もしくは生後しばらくしてから脱臼が起こる病気がありますが、脳性麻痺児の股関節はその場合とは異なり、乳児期は正常な状態を保っています。幼児期になり筋緊張が強くなってくると徐々に亜脱臼が起こっ

てきます。まず、関節の袋や靭帯が緩み、臼蓋と大腿骨頭の間隙が生じます。一旦、隙間が生じると吸盤の原理で二つの骨をひきつけていた力が消失します。そして緩んだ股関節では、大腿骨頭が本来あるべき位置からずれ、また戻る、といった繰り返しが起こり、どんどん関節包や靭帯は緩んでいき、徐々に亜脱臼が進行します。ひいては脱臼に至ります。

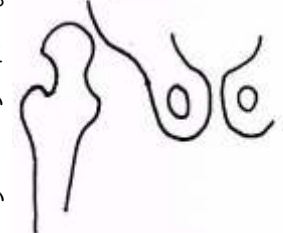
緩んだねじを締めていて、それを繰り返すとグスグスに緩んでしまった経験は無いでしょうか。これと同じように関節がゆるんでいきます。はさみ足を作るような筋緊張は股関節をはずすように、と働きます。このように緊張筋群により関節が緩んでいるだけの状態であれば、その原因となっている筋群を手術的に緩めることが治療の中心となります。

また、大腿骨頭が臼蓋の中に納まっていないと、関節を構成する骨の形も影響を受けます。骨というとカルシウムが固まった硬い物体、といった印象がありますが、骨も生きた組織であることが判っています。骨の中にはたくさんの細胞が詰まっています。骨の吸収と形成が繰り返され、そこにある骨はどんどん新しい骨に置き換わっています。特に子どもの骨は成長に伴う置き換わりが盛んで、置き換わりな

亜脱臼



脱臼



がら骨は成長していきます。その骨の吸収と形成は骨にかかる力の影響を受けます。つまり骨が置かれた力学的な環境により形が変わっていくという性質があります。股関節の臼蓋は大腿骨頭がしっかりと中に納まった状態ではそれをしっかりと把持するように深い器となります。しかし、納まりが悪い状態では浅く広がったような器になってしまいます。脱臼してしまった場合には臼蓋はお皿のように平坦になってしまうこともあります。このような状態で脱臼の治療を行う場合、戻すべき器が大腿骨頭に比べて大きいのでどうしても緩い状態にしか戻せません。場合によっては器の形を整えるような手術が必要になるかもしれません。もしくは、大腿骨を切って曲げた状態（内反骨切り術）で固定しなければなりません。このような手術は骨を切るために出血が多くなり、侵襲が大きくながちで、さらに骨の癒合を待つ必要から術後のリハビリが早期から行いがたく、機能回復に時間がかかる可能性が高まります。


長く脱臼位にある関節の場合、周囲の筋群がその位置で適合してしまっている為、より多くの筋群を切らないと整復操作が困難となります。そのため筋力低下が生じ、股関節の動きが弱くなる可能性が高

まります。

経験的には6歳から7歳くらいまでの亜脱臼の時期に手術的な治療をすると、旺盛な骨の成長による影響を及ぼし、いい形の安定した股関節に成長していくようです。その年齢を超えても、やはり治療は必要と考えていますが、既に生じた臼蓋の変形のためか、股関節を作る骨の成長能力が劣るためか、それ以前に治療した股関節と比べてよい形になりにくいようです。

以上が脳性麻痺の股関節亜脱臼を早期に手術治療したほうがよいと私が考える理由です。

では、次回はまた、手術に関連したことを書こうと思います。



脳性麻痺児の足の変形について1

のびやか34号(H18年10月)掲載

脳性麻痺児に生じる足の変形といえば、まずは腫が浮いてしまう尖足変形が代表といえるでしょう。一口に尖足といっても、いろいろあります。手で矯正してやれば背屈（踏みしめるのと逆の足首の動き）できるのに立つときに踏ん張ることで生じてしまうものや、いくら力が抜けても背屈することなく尖足位にあるガチガチのものがあります。また、歩行可能な児でも、一旦ついた腫がすぐに浮いてしまいジャンプするような歩行になってしまうもの、腫が床からわずかに浮いてしまうもの、バレリーナの様にめいっぱい爪先立ちになってしまうなど、さまざまな程度のものであり

ます。また、よく見るとまっすぐに爪先立ちをしているものや、足が内返しになりつま先の外側で体重を支えているもの、外返しになっており親指の内側で体重を支えているものなどの変形が伴うタイプも見られます。どんなタイプであれ、土台となる足の接地面積は小さくなるので、立つことや歩くことは不安定になります。特に内返しの変形を伴っていると、体重を支えることが非常に困難になります。立位訓練や歩行訓練をしている子どもたちにとって、その上達における大きな足かせとなることは明らかです。また、身体が小さいうちは爪先立ちながらも歩いている子どもたち

も、成長につれてつま先にかかる負担は徐々に大きなものとなり、足趾の痛みや変形を生じること
も少なくありません。さらには身体を支えきれなくな
って歩けなくなってしまう場合もあります。

次に尖足のことを細かく述べます。

尖足の原因はアキレス腱が踵を引っ張り上げて
いるからです。これは尖足を見た方ならば当たり
前のことで何をいまさら、と感じると思います。
では、アキレス腱につながっている筋肉が全て悪
者なのかというと、少々異なるのです。アキレス
腱にはヒラメ筋、腓腹筋、足底筋という筋肉がつ
ながっています。脳性麻痺ではこの三種類全ての
筋肉が緊張しているわけではなく、主に尖足の原
因となっているのは腓腹筋だろうと考えていま
す。これは足首を緊張させた時に「子もちシシャ
モのおなかのようにふくらはぎの上半分にコブを
作っている筋肉」ですが、膝の上つまり大腿骨の
下端から始まってアキレス腱につながる筋肉で
す。ですから、理屈上は膝を伸ばすとアキレス腱
がつっぱり尖足になってしまうのです。お子さん
の足を使って実際に試してみるとこの通りである
ことがわかるはずです。立つ姿勢というのは膝を
伸ばしているものですが、その状態では尖足は強
まってしまうことになるため、うまく立てないこ
とになります。膝を曲げてかがむと立ちやすいか
もしれません。

脳性麻痺の子どもに見られる尖足は、成長とと
もに悪化するというあまり良くない性質がありま
す。身体や頭脳が成長しても、尖足は（実は尖足
に限らず他の関節にもいえることなのですが）悪
化することが多いのです。これは成長に伴い骨が
伸びるとき、緊張のため短いままであろうとする


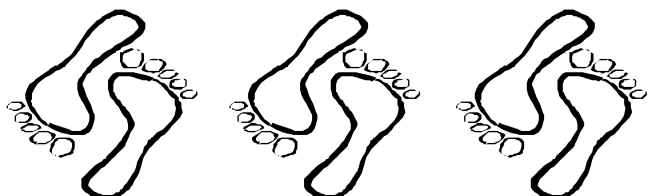
筋肉が追いつけず、長さのギャップが生じるため
です。つまり、骨が伸びても筋肉は伸びず、相対
的に筋肉が短縮し、アキレス腱のつっぱりは増強
することになります。特に成長の伸びが著しい10
歳前後によくみられます。

尖足を呈する脳性麻痺のお子さんは大抵の場
合、股関節や膝関節を曲げようとする筋緊張を伴
うことが多く、かがんだような形になることがほ
とんどです。試しに股関節と膝関節を曲げて、か
がんだ姿勢で立ってみてください。体重が前方に
移動し、つま先のほうに体重がかかる筈です。そ
してそのまま歩こうとすると自然に爪先立ちにな
りませんか？ならなかったらごめんなさい。ここ
で言いたいのは、尖足は単独で存在するのではな
く、下肢の他の関節とリンクして存在しているこ
うことです。

尖足はたいてい、内返しや外返しなどの変形を
伴っています。これは足首の内側に後脛骨筋と
いって内返しをする筋肉が、外側には腓骨筋と
いって外返しをする筋肉があり、脳性麻痺ではこ
れらの筋肉の過緊張も伴うことが多いからです。

以上、尖足の性質を書きました。

今回はこれに対する治療について書く予定で
す。



脳性麻痺児の足の変形について2

のびやか35号(H19年2月)掲載

先回、脳性麻痺児の尖足の特性について書きましたが、今回は当センターで行っている尖足治療について書いていきます。いくつかの方法を書きますが、実際には一つの方法だけでなく、これらを組み合わせています。

【ストレッチング】

まず、幼少期に足首が硬いと判ったら、まず脛脛(ふくらはぎ)の筋肉を伸ばすストレッチングが行われます。小さい子どもは自分ではできないので、御両親やセラピストが行うことになります。手でもって足関節を背屈させて脛脛の筋を伸ばします。脳性麻痺児では大腿骨の下端と踵をつないでいる腓腹筋の緊張が高いことが多いので、膝を伸ばした状態で行う方が有効です。そして、あまり強く力を込めると筋や腱をいためないとも限らないので、力加減が大切です。痛がる手前くらいが適当と考えられます。柔軟体操のように勢いをつけて行うのではなく、ジワッと伸ばす感じで行うことを勧めます。また、つま先だけを押しさえて背屈を強制すると、子どもの関節は弱いため、足の中ほどの関節がずれて、外返しを伴った見かけ上の背屈(筋はあまり伸ばされません)が起こり、外反足という新たな変形を生じてしまうこともあります。脳性麻痺児ではもともとの緊張で外反が生じる場合があり、そのような時には助長してしまうこととなります。これは進行すると通常の靴が適合しなくなることや、荷重に際して痛みを生じる変形であり、私どもでは予防の為に、足部を内返し(内反)しつつ背屈させるというストレッチングを勧めています。お風呂の後など筋肉がリラックしている時に行うとよいでしょう。どれだけやればよいか、というのは一人一人異なるので一概には言えません。私は背屈して10秒数えて緩める、を5回やるように、などと説明しますが、いためない程度に多くすればするだけ効果があると思います。自力で立てるようになれば、壁に手をつけて片足を後ろに出し体重をかけ

る脛脛のストレッチングがあります。これは少しの時間で一人で簡単にできる方法です。これも勢いをつけずにジワッと行う必要があります。こどもにこれをする様に言うのですが、なかなか実行してくれません。保護者の方にはしつこく言い聞かせてもらわないといけません。

【装具療法】

次に装具療法です。夜間用シャーレと呼んでいますが、マジックベルトがついたプラスチック製の尖足予防装具があります。これを夜間つけることで寝ている間に脛脛の筋肉が短縮してしまうのを防ぎます。夜間に限らず装着すれば、さらに効果はあがるでしょうが、足部の動きが制限されるので日常の座位姿勢や床上動作の妨げになるかもしれません。また、装着には子どもの忍耐が必要です。自分でベルトをはずしてしまう、という事もよく耳にします。そして、夏になれば汗で蒸れてしまい、水虫などのトラブルの原因にもなります。また、夜間装着するタイプではなく、尖足を矯正して歩き易くするための装具もあります。簡単な物であれば半長靴といってバスケットシューズのような形をした足首を制動する装具があります。軽い尖足であれば、尖足をおさえ歩行時の安定性が増すことが期待できます。強い尖足であれば、シャーレや金属支柱がついた靴で尖足を矯正し歩き易くする方法があります。脳性麻痺児の尖足では、大抵の場合内反(内返し)や外反(外返し)を伴っています。それは装具を作成する上で非常に大切なことであり、それらの変形も矯正して安定した支持足を作る必要があります。

外反足の場合、足の内側に荷重が集中し足の内側の痛みや傷を生じやすく、また、内反足では足の外側に荷重が集中し痛みを生じることがあります。装具作成時にはそれらの変形を考慮した物を作る必要があります。また、子どもの身体は成長が早いので、小さくなった装具を着

け続けて足を痛めることの無いようにサイズの確認を時々しなければいけません。

【ギブス療法】

歩行ギブスによる尖足矯正も行っています。脛脛の筋肉が短縮し尖足になった状態を一期に矯正できるわけではないので、2～4週間かけて徐々に矯正していきます。長靴のようなギブスを巻いて矯正します。尖足位で巻いた場合でも「ゲタ」という、木で作ったヒールを足底に巻き込み、踵に荷重できるようにして歩きやすくします。勝手にはずすことはできませんので、こどもにとってはストレスの多い治療となります。そして屋内や屋外を巻いたまま過ごすのですから、御両親もそれなりの覚悟が必要でしょう。しかし、手術にはかからないませんが、矯正に関してはかなり効果があります。手術は頻繁に繰り返すわけにはいきませんが、このギブス矯正は再発すれば頻回に繰り返すことが可能です。大抵の場合は、ギブス矯正の後、装具療法を続ける必要があります。

【手術療法】

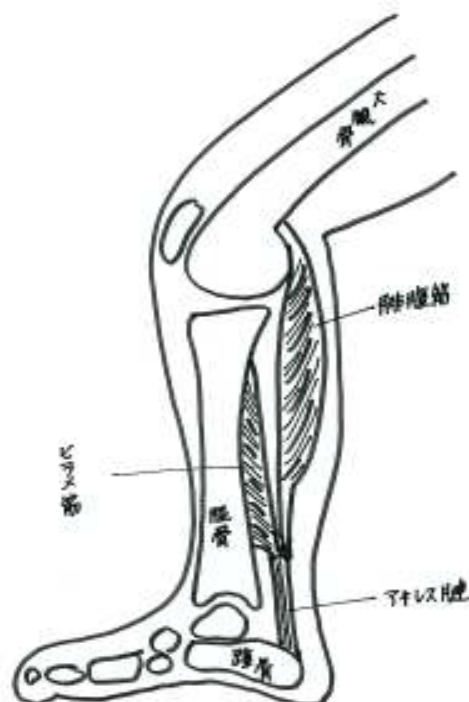
そして、手術治療です。手術はやはり最後の切り札といいたいまいしょうか、先に書いた保存的治療では尖足が制御しきれず、歩行能力に大きな影響を及ぼしている場合に選択されます。以前、尖足の手術といえばアキレス腱延長という手術が多く行われていました。アキレス腱は腓腹筋、ヒラメ筋の共通腱です。これを延長した場合、必要以上に底屈力が弱まり歩行能力が低下してしまうことが頻繁に見られたそうです。理由として考えられているのは、脳性麻痺児において緊張が高い腓腹筋のみでなく、立位保持のためにとっても重要な働きをしているヒラメ筋も同時に延長してしまうということです。(右図参照)

結果、立位保持能力が低下してしまうのです。そのため現在では、腓腹筋のみを延長して緩める手術が行われています。また、脳性麻痺児は膝や股関節の屈曲緊張や変形があり、かがみ姿勢となりがちです。足関節だけで尖足を矯正しても、そ

れだけではかがみ姿勢のためにつま先荷重となり、踵が浮きやすい状態となります。

そこで、当センターでは股・膝関節の屈曲変形も緩めて下肢全体のバランスを整える多部位同時手術という手術を行っています。また、尖足に伴う内反、外反変形に対してはそれぞれ内側の後脛骨筋、外側の腓骨筋を緩めることで矯正を行います。筋の緩め方は、いろいろありますが、当センターで行っている方法は主に2通りです。収縮して力を生み出す赤い筋肉は直接骨につながっているのではなく、腱という伸び縮みしないヒモ状の組織を介して骨につながっており、筋肉の力は腱を通して骨に伝わり関節の動きを起こします。筋肉と骨の間にある腱を切ってしまう方法と、筋肉に入り込んだ腱を切断して筋を緩める方法があります。手術ではこれらを組み合わせて行っています。ただし、手術により筋に侵襲を加えることや術後のギブス固定によっても筋力低下が生じます。手術のやり方によっては足の蹴る力などが大きく弱まり機能低下に陥る可能性もあり、術後は早期からしっかりとリハビリを行わなければなりません。当センターではこの点に充分気をつけて手術を行っています。

以上、当センターで行っている治療法について書かせていただきました。



脳性麻痺に対する新しい治療ーボツリヌス治療について

のびやか36号(H19年6月)掲載

これまで、脳性麻痺児に対する整形外科手術中心でしたが、最後に手術以外の新しい治療法の一つについて紹介します。ボツリヌス治療とって、食中毒菌の毒素を利用して筋緊張を抑える治療法です。これは顔のしわ取り注射として有名なので、名前を聞いたことのある人も多いのではないのでしょうか。ボツリヌス菌は食中毒の原因菌で、この菌が作る毒素は筋肉を麻痺させる作用があります。そして、この菌に汚染された食物を摂ると全身の筋肉が麻痺して死亡することもあり、生物兵器の原料になることでも有名です。しかし、1970年代にアメリカで注射療法が試行され、薬として使われるようになりました。1989年、アメリカで正式な薬物として認可されています。


実際の治療においては、毒素は注射薬として提供され、脱力させたい筋肉に直接注射されます。作用するのは神経筋接合部といい、脳からの筋収縮の信号が神経末端から筋肉に伝えられる部分です。そこではアセチルコリンという物質が神経終末から放出されることにより信号が伝達されるのですが、ボツリヌス毒素はアセチルコリンの放出を阻害するのです。毒素が注射された部では筋肉は脳からの信号を受け取ることができず、筋収縮を起こしません。効果は、約3ヵ月近くまで持続しますが、効果永続のためには3ヵ月毎に施注を繰り返す必要があります。また、通常の用量範囲で使用する限り中毒症状は出ません。しかし、長期間にわたり使用していると効果が減弱してくることがあります。その原因としては毒素に対しての抗体が体内で作られてしまうことが原因として考えられています。これは使用した薬剤の量が多い場合に起こりやすいことがわかっているので、必要量以上に使わないようにしなければなりません。現在、本剤は脳性麻痺児者の頸部から背部の筋緊張亢進による姿勢異常に用いられています。

施注前に、触診により異常緊張している筋群を同定し、その筋群に直接、注射します。通常は1～3 mlほどの溶解液を複数部位に分けて施注しま

す。施注直後は何も起こりません。2～3日してから筋肉が弛緩し始め1週間後くらいで効果が最大となり、その後効果がゆっくりと減弱しつつ持続します。効果が得られると筋緊張や姿勢異常は軽くなります。副作用として、頭部を支える筋群が麻痺するため、重だるさを感じることがあります。いわば、効き過ぎとも言えるかもしれません。そのような場合、時間と共に効果が弱まるのを待つしかありません。次回施注時に量や部位を調節する必要がありますかもしれません。また、頸部前側方への施注において、深い部位に注入された場合や多量に注入された場合、喉頭周囲に浸潤し同部の筋群が麻痺に陥ることがあります。すると、嚥下障害や誤嚥を生じる可能性があります。これは場合により致命的な危険を招きますので、効果が出る時期にはその有無の確認が必要です。嚥下動作が新しい筋力バランスや姿勢の中で、これまでの様に行えない可能性もあります。この副作用はもともと嚥下障害をもっている患者さんの場合は特に注意する必要があります。また、頸部の姿勢変化に応じて気道の形態が変化し閉塞をきたす可能性も否定できません。その点、重度の麻痺を有する方の施注においては十分な注意が必要となります。場合によっては施注後、経鼻注入による摂食や酸素飽和度モニターによる持続的な観察が必要になると考えられます。しかし、頸部や背部の筋緊張を抑制しただけで姿勢保持・変換能力が大きく改善する例や歩容が改善する例が報告されており、様々な患者さんに対して効果が期待できると考えられます。

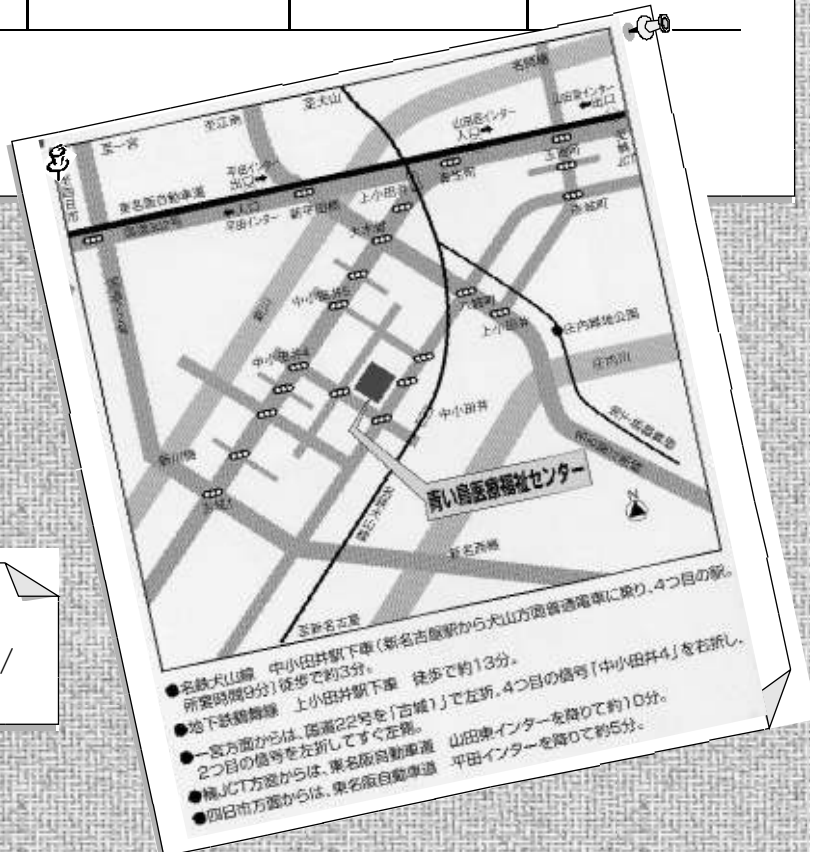以上、ボツリヌス治療について簡単ですが述べさせていただきました。詳しくは関連のホームページが多数開設されておりますので参考にされるか、受診時に質問していただければよいかと思えます。 (おわり)





	月	火	水	木	金
午前 9:00 ~ 12:00	リハ科(岡川) 小児科(麻生) 児童精神科 (長谷川)10:00~ 歯科(平岡)	皮膚科(杉浦) 小児科(安井) (小児発達外来) 児童精神科(小石)	リハ科(岡川) 小児科(麻生) 児童精神科(野邑) <第1・3・5> 小児科(安井) (小児発達外来) 9:00~11:00	小児科(羽賀) 整形外科(栗田) 児童精神科(石井) <第2・4>	小児科(安井) 整形外科(栗田) 児童精神科 (長谷川)10:00~
午後 13:30 ~ 16:00	児童精神科 (長谷川) 歯科(伊藤、平岡) 耳鼻科(別府) 外来新患カフェス 14:00~	小児科・染色体外来 (山中) <第2・4> 児童精神科(小石)	リハ科(岡川) 14:00~ 泌尿器科(斎藤) <原則として第2・4> 児童精神科(野邑) <第1・3・5> 小児科(安井) (小児発達外来)	児童精神科(石井) <第2・4> 耳鼻科(別府) 歯科(河合) <第4>	眼科(高井) 14:00~ 小児外科 (小児外科医) <第3> 児童精神科 (長谷川)

○平成18年4月現在の外来診療です。
 ○受診を希望される方は、電話で予約してください。



ホームページもご覧ください
<http://www009.upp.so-net.ne.jp/aoitori/>